

## Ekspansive processer i øvre urinveje

Arne Hørlyck	Jørgen Bjerggaard Jensen
Overlæge	Professor, overlæge, dr.med
Røntgen og Skanning	Urinvejskirurgisk afdeling K
Århus Universitetshospital	Århus Universitetshospital
Skejby	Skejby

## Ekspansive processer i øvre urinveje

Benigne	Maligne
Cyster – evt polycyst	Renalcellecarcinom
Oncocytom	Papillær nyrecancer
Angiomyolipom	Pelviscancer
Pelvispapillom	Wilms tumor
Mesenchymale tumorer	Mesenchymale tumorer/sarcom
Infektiøse ekspansiviteter	Metastaser
Hydronefroser	Lymfom

## Radiologisk udredning

- CT - abdomen
- CT – urografi
- Ultralyd +/- kontrast
- MRI
- Scintigrafi
- Invasive metoder

## Hvordan kommer patienten ind i systemet?

- Hæmaturi 50-60 %
- Smerter 40 %
- Udfyldninger 20 – 30 %
- Den klassiske triade < 10 %
- Incidentalomet ?

Begrundet mistanke om cancer

## Nyrecyster

- Simple – ufarlige.
- Kræver kun behandling ved smerter eller obstruktion.

## Nyrecyster

- Polycystisk sygdom leder til uræmi hos > 50%. Stor arvelig penetrans.
- Ofte smerter betinget af blødninger i cyster.
- Leder gerne til dialyse og evt. transplantation.
- Kirurgi hvis cystenyren er magnifik.

## Infektiøse processer

- Nyreabscess / inficeret cyste
  - Smertefuld
  - Forhøjede infektionstal
  - Let diagnose UL eller CT/MR
  - Behandling: Punktur/ Dræn / antibiotika
  - Undersøgelse af drænssekret!

## Nyrecancer RCC

- Ca 450 nye cases per år – øges med incidentalomer
- Mortalitet ca 50 % < 5 år
- Mænd/kvinder 2:1
- Clear cell cancer 75-80 %
- 5 % hereditære (vHL)
- Prognosen relateret til TNM stadiet

<b>Primary tumors (T)</b>	
TX	Primary tumor cannot be assessed
T0	No evidence of primary tumor
T1	Tumor $\leq 7$ cm in greatest dimension, limited to the kidney
T1a	Tumor $\leq 4$ cm in greatest dimension, limited to the kidney
T1b	Tumor $> 4$ cm but $\leq 7$ cm in greatest dimension, limited to the kidney
T2	Tumor $> 7$ cm in greatest dimension, limited to the kidney
T2a	Tumor $> 7$ cm but $\leq 10$ cm in greatest dimension, limited to the kidney
T2b	Tumor $> 10$ cm, limited to the kidney
T3	Tumor extends into major veins or perinephric tissues but not into the ipsilateral adrenal gland and not beyond the Gerota fascia
T3a	Tumor grossly extends into the renal vein or its segmental (muscle-containing) branches, or tumor invades perirenal and/or renal sinus fat but not beyond the Gerota fascia
T3b	Tumor grossly extends into the vena cava below the diaphragm
T3c	Tumor grossly extends into the vena cava above the diaphragm or invades the wall of the vena cava
T4	Tumor invades beyond the Gerota fascia (including contiguous extension into the ipsilateral adrenal gland)
<b>Regional lymph node (N)</b>	
NX	Regional lymph nodes cannot be assessed
N0	No regional lymph node metastasis
N1	Metastasis in regional lymph node(s)
<b>Distant metastasis (M)</b>	
M0	No distant metastasis
M1	Distant metastasis

## Nyrecancer

- Direkte indvækst i vena renalis og cava
- Metastaserer til lymfeknuder og lunger
- Behandles kirurgisk om muligt!
- Palliativ behandling med immunoterapi eller kemoterapi
- Evt nyrearterie embolisering

# Nyrecancer

Biopsi???

Differentialdiagnoser?

## Case

42 årig kvinde

Smerter i hø. nyreloge

Henvises til CT-skanning

Tom CT på mistanke om stensygd

## Case

**RD:** en solid/cystisk proces i højre nyre  
1 måske 2 solide processer i ve. nyre  
3 cystiske forandringer, antaglig simple kortikale  
cyster i ve. nyre  
små (mm-store) adskillelige lavattenuerende  
fokale forandringer i leveren, obs. cyster obs. andet  
IUD

UL-vejledt biopsi

## Case

**Konklusion:**

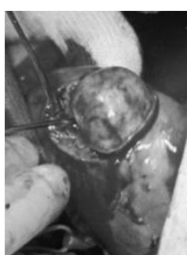4 solide nyretumorer, 1 i højre side og 3 i ve. side,  
biopsi fra alle 4 steder

Patologisvar: Alle tumorer oncocytomer  
(lysmikroskopi, immun-fluorescens,  
elektronmikroskopi)

Behandling: Ingen  
(dog CT-kontrol)

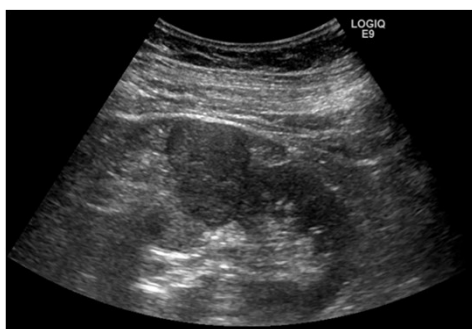## Behandlingsmuligheder for patienter med renal tumor <4 cm

- Kirurgi
  - Åben partiel nefrectomi eller enukleation af tumor
  - Laparoskopisk partiel nefrektomi
- Ablative teknikker
  - Cryoablation (CSAK).
  - Perkutan eller laparoskopisk.
  - Radiofrequency (RF). Perkutan eller laparoskopisk.
  - HIFU. Perkutan teknik. Endnu ingen data til at evaluere den kliniske betydning. Experimentel.



Prof. Giulian

### DUDS EFTERÅRSMØDE 2014 PERCUTAN UL-GUIDET CRYOABLATION AF NYRETUMOR



**OLE GRAUMANN**  
KLINISK LEKTOR, PHD & FORSKNINGSANSVARLIG OVERLÆGE  
RØNTGEN & SKANNING, AUH  
CECLUS, AU



**JAN SOLVIG**  
OVERLÆGE  
RØNTGEN & SKANNING, AUH



# RCC

## BAGGRUND

1- 3 % af alle viscerale tumorer

> 65% er tilfældig fund

Incidens stigende 2-3% / år

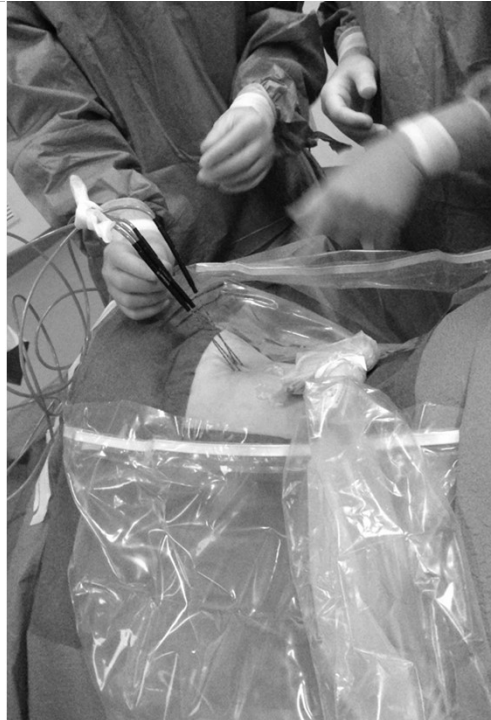20-25% har hurtig vækst

600 tilfælde årligt i DK

Mathew A, Devesa SS, Fraumeni JF, Jr., and Chow WH: Global increases in kidney cancer incidence, 1973-1992. Eur J Cancer prev 2002; 11: 171.

Jayson M, and Sanders H: Increased incidence of serendipitously discovered renal cell carcinoma. Urology 1998; 51: 203.

Luciani LG, Cestari R, and Tallarigo C. Incidental renal cell carcinoma - age and stage characterization and clinical implications: study of 1092 patients (1982-1997). Urology 2000; 56: 58.



# RCC

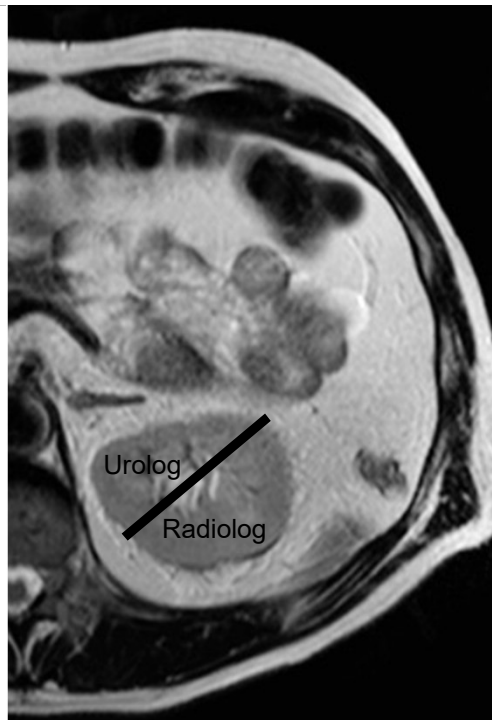
## SAMARBEJDE & PLANLÆGNING

Biopsiverificeret RCC

MDT konference

2 uafhængige modaliteter  
MR/CT & UL

UL vurdering



# RCC

## UL VURDERING

Egnet til UL guidet ablation

Lejring af patient

Tumor

Visualiserbarhed

Størrelse

Beliggenhed

Costa

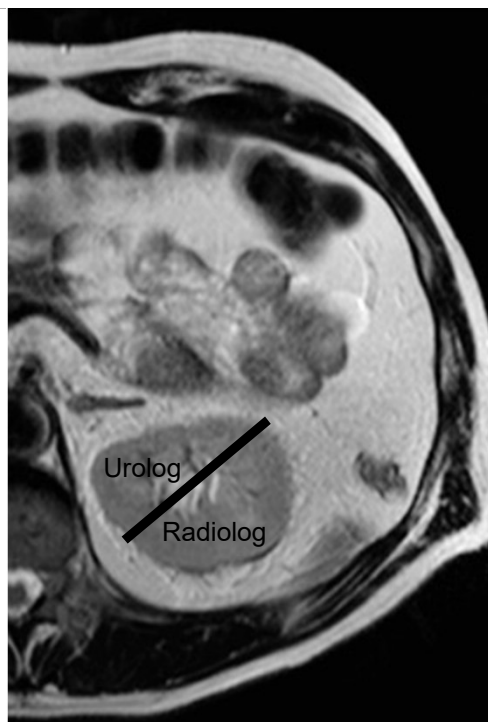
Muskulatur

Peritoneum

Pleura

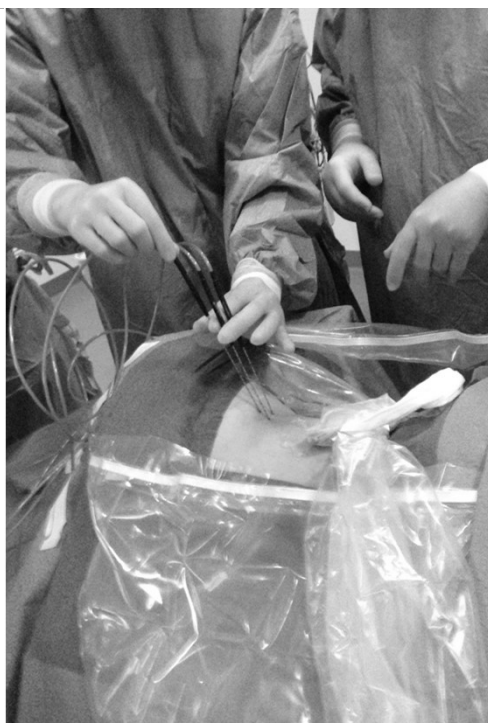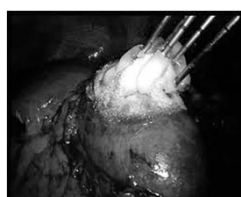
Colon

Lever/milt/pancreas

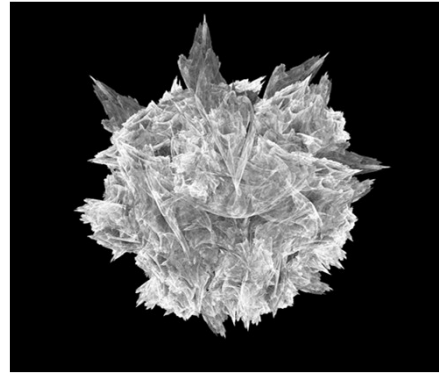


# RCC

## BEHANDLINGS- MULIGHEDER



PERCUTAN  
CRYOABLATION



17 G (1.47mm) argon + helium -110°C

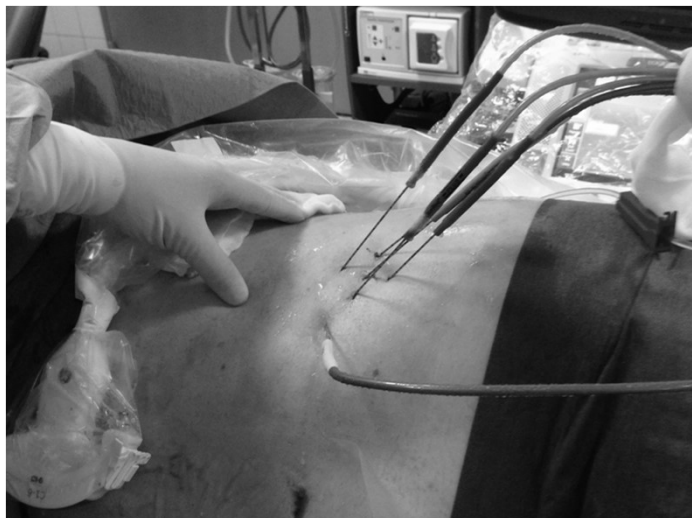
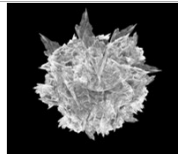
+5 mm zone om tumor

Dobbelt fryse-tø-fryse cyklus  
(10 min fryse – 10 min tø - 10 min fryse)

Sikre letal isotherm behandling på ~-20°C i hele tumor

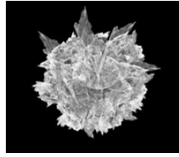
RCC

PERCUTAN  
CRYOABLATION  
NÅLEPLACERING



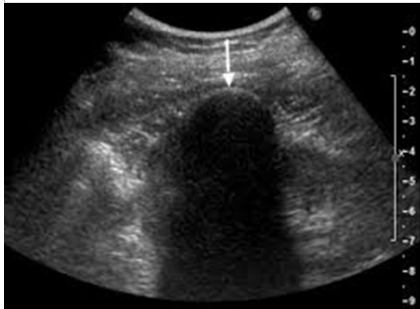# RCC

PERCUTAN  
CRYOABLATION  
PROBLEMSTILLING

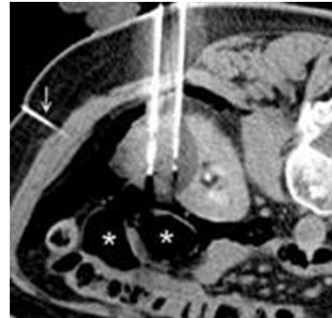

Monitorering af is-kuglen

UL



CT



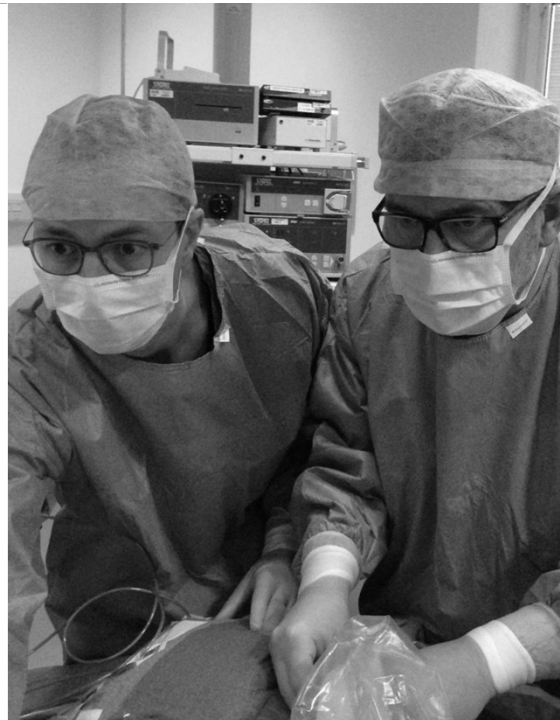
# RCC

FOLLOW-UP

3 faset CT

6 mdr.

Årligt i 5 år



PERCUTAN UL-GUIDET CRYOABLATION  
AF NYRETUMOR 2005 - 2012

PAULIUS MONTVILAS, OLE GRAUMANN, TOMMY NIELSEN, SØREN HØYER & JAN SOLVIG

27 mdr FU  
80 tumor (53 RCC)  
2,4 cm  
13% lokal recidiv  
95% recidiv fri overlevelse

## Nyrepelviscancer

- Urotelcancer, TCC
- Smerter, obstruktion, hæmaturi, cytologi
- Behandles endoskopisk eller med nefroureterectomi
- Prognosen relateret til TNM stadiet
- Palliation med stråleterapi eller kemoterapi
- CT/MR-diagnose?

## Obstruktion af øvre urinveje

- Nyrefunktionen påvirkes når pelvistrykket overstiger filtrationstrykket (20 mmHg)
- Smerter – akut kolikagtige, intermitterende eller konstante
- Feber
- Dilatationen kan evt palperes
- Renografi kompletterer evt radiologisk udredning

## Obstruktion af øvre urinveje

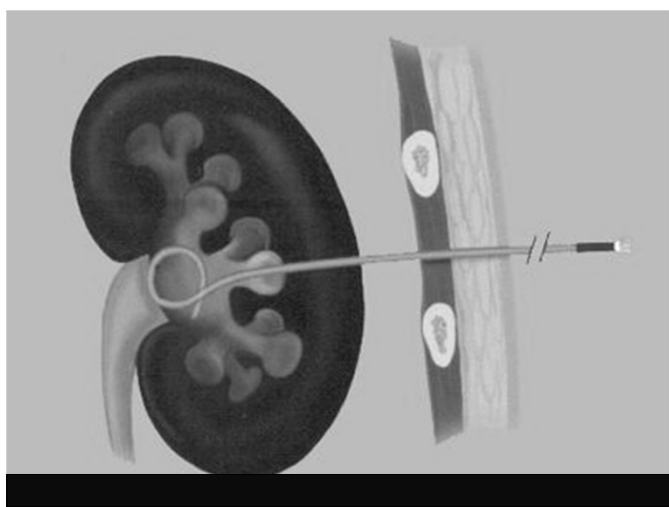
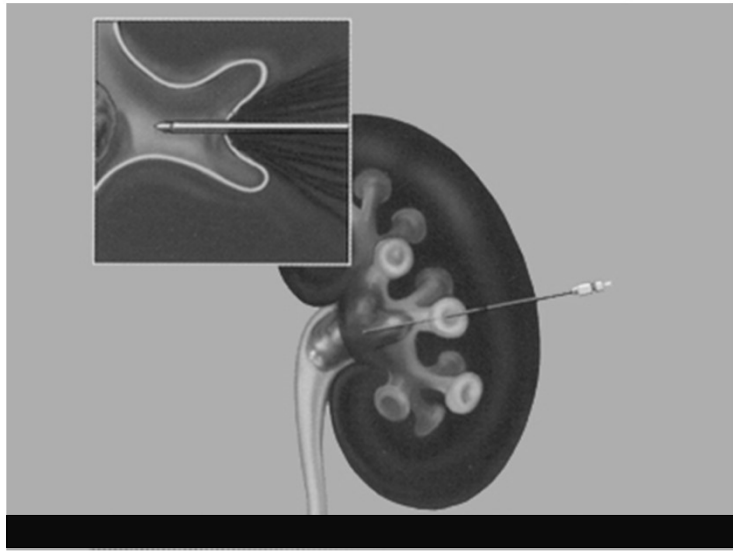
Ureterniveau	Ureteropelvin stenose
Sten	Kongenit hydronefrose
Tumor	Krydsende arterie
Striktur	Sten
Postop komplikation	Papillom
Cancer eller metastaser extraureteralt	Ødem
Retroperitoneal fibrose	
Gynækologisk sygdom	
	Infravesical obstruktion.....

## Obstruktion af øvre urinveje

- Radiologisk udredning
  - UL
  - CT/MR med kontrast
  - (renografi)

## Obstruktion af øvre urinveje

- Perkutan nefrostomi
- JJ-kateter
- Behandling endourologisk eller kirurgisk laparoskopisk (robot)
- Permanent stent (retrop fibrose)





## Obstruktion øvre urinveje ved BPH, prostata- og blærecancer

- Infravesikal obstruktion
- Afklemning af ureterostier
- Behandles med N-stomi eller JJ-stent før start af cancerbehandling

## Postoperativ obstruktion af øvre urinveje

- Forekommer ved al kirurgi i det lille bækken
- Kræver tæt samarbejde mellem radiolog og kirurg ved akut eller subakut diagnostisk kortlægning
- Ofte samarbejde ved behandling med indlægning af stents

## Postoperativ lækage af urin

- Forekommer efter al kirurgi i retroperitoneum og det lille bækken
- Radiologisk kortlægning nødvendig før behandling
- Kræver tæt samarbejde
- Tørlægningsnefrostomier

## Angiomyolipom

- 20 % sammen med tuberøs sclerose
- < 5 cm i regel asymptomatiske
- Store kan bløde – kræver operation
- Diagnosticeres med CT