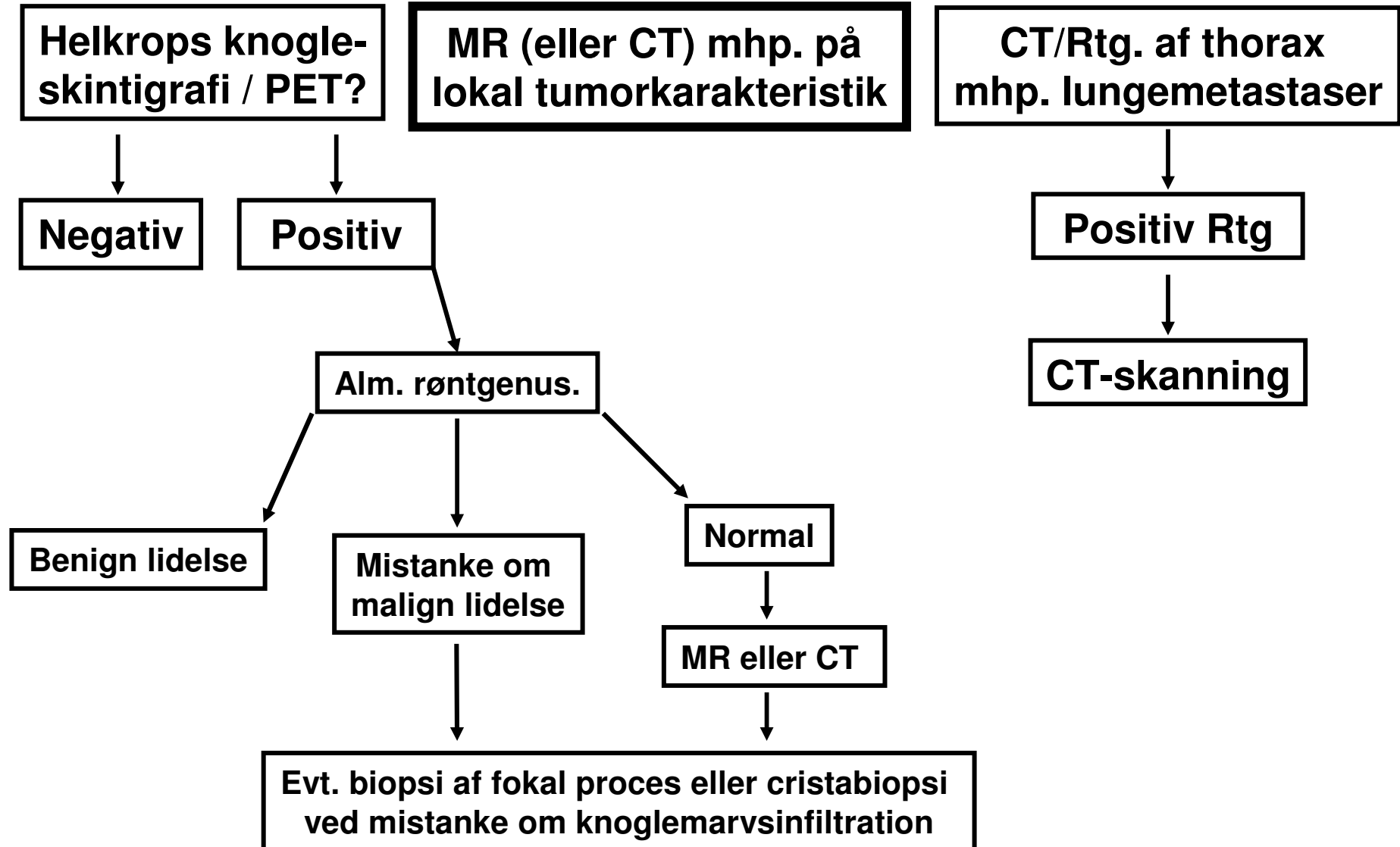


MALIGNITETSSUSPEKT PRIMÆR KNOGLETUMOR VED KONVENTIONEL RTG. ELLER BLØDDELSTUMOR



**Patienter med cancer udgået fra ikke ossøst væv
Mistanke om knoglemetastaser uanset lokalisation**

